



院長
貞光 謙一郎 先生

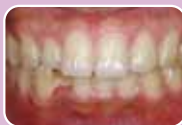歯科治療を終えてリコールに移行後は、患者さんのセルフケア、いわゆるブラッシングの能力が術後の口腔内を良好な状態に持っていく為に、非常に重要な意味を持っていることはいうまでもありません。しかし、素人である患者さんが毎日の生活の中でさまざまな補助器具を用い、ブラッシングを行う事は非常に困難であると思っています。ですから当院では、できるだけシンプルで患者さんに理解しやすく永続性のあるブラッシング指導を心がけていました。

ルシェロが登場し、患者さんの口腔内に合わせて処方するコンセプトがしっかりしているので歯ブラシの選択に迷うことがなくなり、非常に感謝しております。また当院ではルシェロを受付にディスプレイしていますが、デザイン性の良さもあり患者さんにも手に取って歯ブラシを見る機会が増え、ルシェロは経営面でも貢献しております。



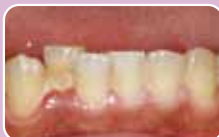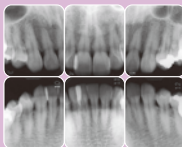
貞光歯科医院の
スタッフのみなさん。

当院で欠かせないアイテムの1つ ルシェロ!

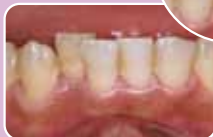
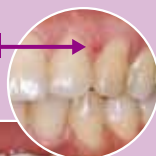
ruscello P-10M を用いて

32歳男性。初診時のX線写真から大きな骨吸収は認められませんが、下顎前歯部に多量のプラークと発赤、腫脹を認められます。

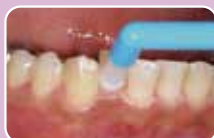

擦過傷



初診から1週間経過、プラークコントロールは向上しています。[23]間に擦過傷が認められ、複雑な形態をしている口腔内での歯ブラシの当て方の難しさを感じます。

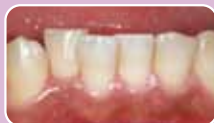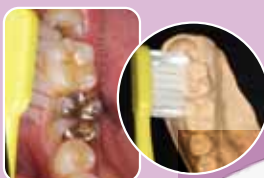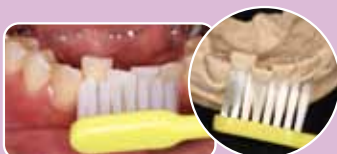EPP		323	313	212	212	212	212	212	212	222	222	323	322				
		8	7	6	5	4	3	2	1	1	2	3	4	5	6	7	8
EPP	324	524	323	323	223	212	223	212	212	223	323	223	323	334	343		
	333	323	212	213	212	223	323	322	222	223	212	212	323	323	323	333	333



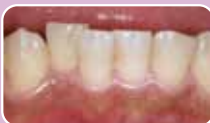幅の狭い所にはピンポイントで当てられるタフトブラシをすすめました。このポイントに適切な道具を歯ブラシに加えて使用することで、ブラッシングを容易に行うことができます。しかし、補助用具を追加することで患者さんの負担が増え継続性に欠けます。

そこで ruscello P-10M 登場!

先端集中毛と段差植毛で1本2役。患者さんへわかりやすく説明するためにスタディーモデルを使って患部への添わせ方と当てやすさを確認しながらの指導です。



初期治療終了時



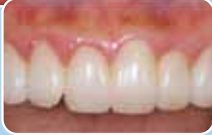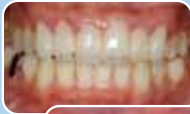メンテナンス時

ルシェロ歯ブラシは、その機能と磨き心地からもリピーターが多く、当院の治療からメンテナンスの流れの中で欠かせないアイテムの一つです。



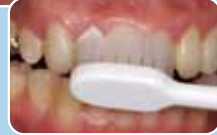
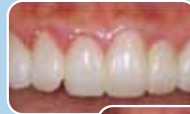
炎症症状に合わせて選択 P-20ピセラ!



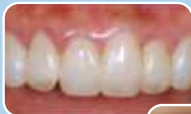P-20ピセラを用いて

上顎前歯部にすでに装着されていた補綴物のマージンの不適合がみられ、それが原因で歯肉に炎症を起こしているケース。出血のほとんどが、前歯部に集中しており他の部位には炎症性の腫脹は見られません。

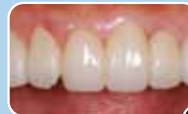
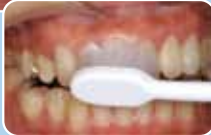
患者さんより、すぐに補綴物をやりかえられないとの理由からブラークコントロールの徹底を目指す。まずは炎症が軽減するまで比較的軟らかく縁下ブラークの除去を目的にピセラP-20Sを使用。

EPP	—	323	323	323	323	333	434	433	333	323	324	423	323	323	323	—
	8	7	6	5	4	3	2	1	1	2	3	4	5	6	7	8
EPP	—	323	323	323	323	222	222	222	222	222	222	222	323	323	323	323

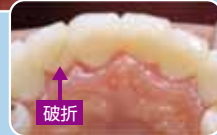


約2週間経過。ブラークコントロールの安定と炎症が改善しているため、P-20SピセラからMへステップアップ。



不適な補綴物による炎症の為、ブラークコントロールだけでは完全な炎症の消失は見られません。

特に2の口蓋側においては破折しているためまだ炎症が目立ちますが、このようなリスク部位でもブラシの効果が期待できました。



破折



受付には季節に合わせたかわいいグッズと予防製品をディスプレイしています。



チェアサイドにはいろいろなツールを準備



ブラッシング指導中に撮った口腔内写真はパソコンですぐに患者さんへ見せてモチベーションアップにつなげています。

歯科治療の長期予後を左右するメンテナンスやSPTにおいて最も重要なことは、患者さん自身のセルフケアであり、その指導を的確に行うことは歯科衛生士の大切な役割の一つです。

私自身、患者さん一人一人の個性、生活背景、全身状態を考慮した指導を心がけています。

一口腔内で多種多様なブラシを使う事なく、1本で効率性を追求した歯ブラシruscello!!
これを私はいつも推奨します。



歯科衛生士
大石 智美さん



最終チェックはマイクロスコープを使っています。

