インプラント患者への訪問をふまえたメインテナンス

東京都　ブローネマルク・オッセオインテグレイション・センター
歯科衛生士・介護福祉士
山口 千緒里

はじめに

1965年にペル・イングヴァール・ブローネマルク教授（スウェーデン：1929〜2014）により人体にはじめて応用された口腔インプラントは、現在世界各国で多くの患者さんがその恩恵を受けています。我が国でも、平成28年歯科疾患実態調査（図1）によると15歳以上の2.4%、つまり15歳以上の人口で換算すると300万人近い人の口腔内にインプラントが存在していることになります。

また、同調査で最もインプラント患者が多い年齢層は65〜69歳となっており、今後患者さんが70代、80代と年齢を重ねた場合に通院困難になることも容易に予想できます。今、ご自分が担当され、定期的なメインテナンスを受けている患者さんが来院できなくなった場合、どう対応しますか？　患者さんにとってどんな選択肢があるかを説明されていますか？

患者さんの今後を見据えた対応が求められる今、あらためて、患者さんの口腔内にあるインプラントに問題が生じていないか、上部構造の形態は清掃性の観点から修正の必要がないか、少し視野を広げて見ることが求められています。メインテナンスを担当する歯科衛生士は、歯科医師よりも長い時間患者さんに接することになります。患者さんの要望や問題点を発見し、その問題点を歯科医師、歯科技工士、コ・デンタルスタッフと共有し、対策を検討することに貢献できる職種であると考えます。そういった側面からも、日々患者さんとの良好な関係構築に努めることが求められます。

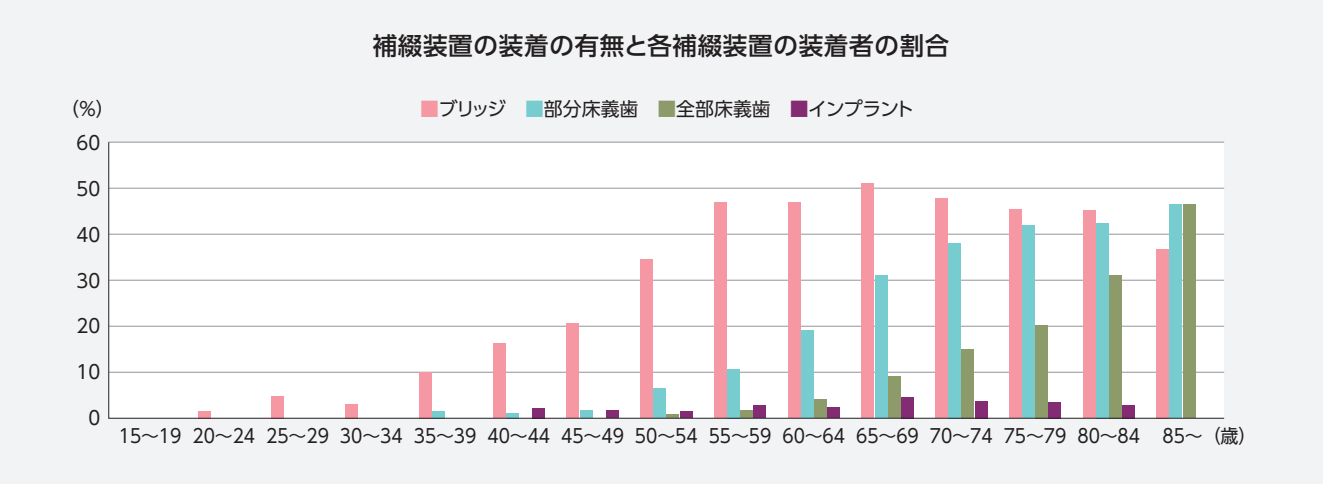

図1　平成28年歯科疾患実態調査より。年代別のインプラント患者の割合が示されている。15歳以上では全体の2.4%となっており、年代別では65〜69歳が最も多く、今後患者さんの高齢化にともない来院困難患者の増加が予想される。

口腔インプラントを長期安定使用するために大切なこと

患者さんにとってインプラント療法は、長期にわたり口腔内で機能し、患者さんの生活を支えるパートナーのような存在と言えます。治療後、患者さんに害をなすものであってはならないでしょう。

では、良好な状態で長期間ご使用いただくためには、どのようなことに注意しなければならないのかを考えてみましょう。

患者さんの全身的、局所的状態を把握したうえで、感染対策を厳守し、適切な埋入手術を行い、オッセオインテグレーションを獲得することと、その状態を持続させることは必要不可欠です。そのうえで、適合性が高く、清掃性を考慮した上部構造の製作・装着がなされ、適切な咬合が付与されていることが大切で、その状態を維持するためには、定期検診が不可欠です。セルフケアとプロフェッショナルケアによる口腔衛生管理を含め、定期的な来院が必要となることは、治療を開始する前から患者さんに説明し、協力を得なければならないでしょう。

そして、もし患者さんが来院困難となった場合、こちらから出向く「訪問口腔ケア」ということも選択肢の一つになりますし、場合によっては患者さんの居住地近くの歯科医院へ引き継ぎを依頼することもあります。処置を行った施設の責任において、埋入したインプラントの種類やサイズ、上部構造の材質などの情報提供を行い、連携をとりながら患者さんを支えていくことが求められます。

①感染対策を厳守したインプラント埋入手術（図2、3）

患者さんにとって異物となりうるインプラント体を、患者さんの顎骨内に残してくる治療であることは、忘れないでください。患者さんが長期間使用する土台となるものであり、詳細な計画のもと行われるインプラント埋入手術で使用する器材は、全て適切な滅菌処理が施され、それらを感染管理厳守で使用することが大切です。

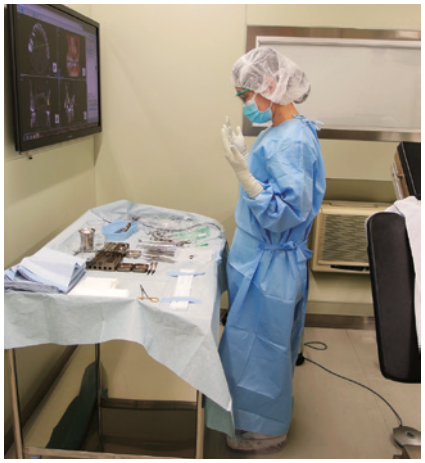

図2　インプラント埋入手術時は、滅菌が施された器材を適切に展開し使用する。直接介助に入るアシスタントは、滅菌ガウン、滅菌手袋、マスク、キャップ、ゴーグル（またはフェイスシールド）を着用する。

図3　インプラント埋入手術の風景。清潔域、不潔域の区分けを厳守し、徹底した感染管理のもと行う。患者さんが長期使用するインプラントであるからこそ、大切な工程であることを忘れてはならない。

②適合性・清掃性の高い上部構造の装着

清掃性の確認（図4）

上部構造製作過程では、清掃性の確認を行います。プロビジョナルレストレーション使用時に患者さんのセルフケアを見極め、必要に応じて形態修正を行い、その形態を最終上部構造に反映させます。患者さんが普段使用している清掃用具が、適切に使用できるかを確認します。

図4 上部構造製作過程で、清掃性の確認を行う。プロビジョナルレストレーション使用時には、歯間ブラシやデンタルフロスを問題なく使用できているかなど、患者さんのセルフケアの状態を見極め、必要に応じて形態修正を行い、その形態を上部構造へ移行する。プロビジョナルレストレーションと同じ種類、サイズの歯間ブラシやデンタルフロスが上部構造でも使用できるかを確認する。

適合性の確認（図5）

適合性の高い上部構造では、患者さんが口腔内で使用した後に外した場合、アバットメントに接するシリンダー面に汚れの付着は認められません。その外周にプラークの付着が認められていたとしても内面は汚れていません。不適合の上部構造では、撤去後のシリンダー内面に汚れの付着を認めます。長期間、良好な状態で使用するためには、上部構造は、高い適合性と、高い清掃性を備えていなくてはなりません。

図5 適合性の良い上部構造（左写真）では、サブマージドカントゥアー部にプラークの付着が認められても、アバットメントと接するシリンダー面には認められない。不適合の上部構造（右写真）では、シリンダー内面に汚れの付着（矢印部分）が認められる。

③定期検診・プロフェッショナルケアの実施（図6、7）

インプラント上部構造が装着された後は、定期検診とプロフェッショナルケアの実施は欠かせない大切なことです。前述したように、治療開始前から患者さんに説明し協力を得る必要があります。来院時には、患者さんの口腔内の変化のみならず、全身状態の変化や服用薬の変化、ご自身やご家族の社会的な状況の変化なども確認します。ご家族の介護や、受験、転勤など様々な社会的要因の変化によるストレスや体調不良などから、セルフケアが不良になる可能性も考慮し、その時々に応じた対応が求められます。また、定期検診やプロフェッショナルケアを行うことで、口腔内に生じた問題点を早期に発見、対処し、問題の悪化を回避することが期待できます。

図6 定期検診の実施は、インプラント治療で欠かせない大切なことであるため、治療開始前から患者さんに説明し協力を得る必要がある。来院時には、口腔内のみならず、全身状態の変化や服用薬の変化、社会的な変化などの確認を行う。

図7 定期的なプロフェッショナルケアの実施により、インプラント部に問題が生じた場合も、早期に発見し対処することができる。また、患者さんのセルフケア励行を促す。

④訪問口腔ケアへの移行や、近医への引き継ぎ

患者さんの高齢化や体調の変化により、いままで定期的に通院していた患者さんが、来院できなくなることがあります。患者さんが通常通り通院しているときから、訪問口腔ケアや近医への転院などいくつかの選択肢を伝え、患者さんが選択できるように準備をしておくと移行がスムーズにできるでしょう。

訪問口腔ケアに伺う場合には、事前にご本人、患者さんのご家族や施設に許可をいただき、かかりつけ医師や訪問看護師などとの多職種連携が必要となります。訪問前に、電話による患者さんの体調確認、主訴確認を行い、持参する器材を準備します（図8）。また訪問する側も、体調管理を行い、ワクチンの規定回数接種が完了していることや、毎日の検温など訪問前にチェックします。もし患者さんや、訪問する側に体調不良が生じている場合には、スタッフの変更やスケジュールの変更を行います。

訪問口腔ケアでは、患者さんの居宅や居室に入る前に個人防護具（マスク・キャップ・ガウン・手袋・ゴーグルまたはフェイスシールド）を着用し、処置後は退室後に脱衣し全てビニールに入れ持ち帰ります（図9）。処置中の換気にも十分注意し、可能な限り窓を開けるなどの対応をします（図10）。



図8 患者さんが来院困難になった場合、訪問口腔ケアは選択肢の一つである。多職種連携が必須で、事前に患者さんの体調、主訴を確認のうえ持参する器材を準備し伺う。

図9 訪問口腔ケア時には、患者さんの居宅や居室に入る前に、マスク、キャップ、手袋、ガウン、ゴーグルまたはフェイスシールドといった個人防護具を着用する。処置後には、退室後に脱衣し、ビニールに入れて全て持ち帰る。

図10 処置中は換気に努め、可能な限り、許可を得て窓を開けるなどの対応を行う。訪問口腔ケアに行くスタッフは自身の体調管理に気を配り、事前のワクチン接種や検温などを行う。

患者さんの生活の場にお伺いしているということを常に意識し、不用意に居室内のものに触れたり移動したりすることはせず、必要があれば必ず許可を得てから行うようにします。

実際の口腔ケアを行う際には、処置前の口腔内の状態観察を忘れずに、できれば記録するようにします。もし口腔内に傷などがあった場合、処置前からあるのか、処置中にできたものなのかの判別にも役立ちます。口腔内が乾燥していることも多くみられます。乾燥により汚れが強固に固着してしまうこともあるので保湿剤の活用は有効と考えます（図11）。患者さんの残存機能を活かすことも大切であり、患者さん自身が行えることは行っていただき、一部を介助することで行いやすくなる点を提案し介助していきます（図12）。また、歯科医師が同行しない場合には、スマートフォンやタブレットを活用したビデオ会話による対応は、患者さんをより安心させる手段となります（図13）。

患者さんや患者さんのご家族が近医への転院を望んだ場合には、これまでの治療の情報提供に努めなければなりません（図14）。特にインプラント治療では、上部構造を外すための器具の準備や、コンポーネントの交換が必要な場合の部品の選択など、事前情報がなければスムーズに診療が行えないことが予想されます。インプラント治療を行った医院の責任として、患者さんが安心して治療や検診を継続するためには、情報の提供、後任の医院との連携が重要です。

図11 口腔内の乾燥により、歯牙や舌背に汚れが強固に付着していることがある。保湿剤の活用は、強固な汚れの除去に有効であると考える。



図12 患者さんの残存機能を活かし、一部を介助する。歯ブラシのハンドル部分にハンドタオルを巻き、輪ゴムで固定し、把持しやすくした一例。天然歯とインプラントが混在している場合にも使用できるルシェロ 歯ブラシ I-20 インプラントなどを使用すると良い。

図13 歯科医師が同行しない口腔ケアでは、スマートフォンやタブレットを活用したビデオ通話も有効な手段となる。

患者　　様

1935年10月12日生　87才　女性

基礎疾患：高血圧症　大腸がんにより人工肛門使用中
転院の理由：高齢につき　来院が困難となり近医での処置をご希望
これまでの経緯：1995年9月7日　初診
他院埋入インプラントを撤去し、下顎両側6歯部にインプラント埋入（2008年）
～上部構造装着（2009年）　定期的なメインテナンスの実施（3か月に1回）

使用コンポーネント

部位	インプラント体	直径	長径	アバットメント	サイズ	締結トルク値	補綴スクリュー	締結トルク値
34	スタンダード	RP	10	ﾏｲﾙﾄｽｺｰﾝ	1	20N	－	10
36	スタンダード	RP	10	ｴｽﾃｨｺｰﾝ	1	20N	－	10
44	ﾀｲｺﾅｲﾄMKⅢ	RP	15	ｵﾘｼﾞﾅﾙ	3	20N	－	10
46	オリジナル	RP	10	ｵﾘｼﾞﾅﾙ	1	20N	－	10
47	ﾀｲｺﾅｲﾄMKⅢ	RP	10	ｵﾘｼﾞﾅﾙ	2	20N	－	10

上部構造材質：陶材焼き付け用合金　＋　ポーセレン　（一部メタルオクルーザル）
＊上部構造作製時の作業模型　対合歯模型　各個トレー　プロビジョナル　の保管あり
必要に応じて送付いたします。

貴院での治療および検診をご希望されています。何卒よろしくお願い申し上げます。

＊ご不明な点や、必要なデータ　資料　がございましたら、ご遠慮なくお申し付け下さい。

プローネマルク・オッセオインテグレイション・センター
〒
住所
電話番号
Eメールアドレス
診療時間
担当者：

図14　治療を行った医院の責務として、後任の医院への情報提供に努め、連携を図る。基礎疾患を含むこれまでの治療の経緯や、埋入インプラント、コンポーネント、上部構造の材質について申し送る。

まとめ

超高齢社会である我が国においては、患者さんが良好な口腔内の状態を少しでも長く維持するために、多職種連携による訪問口腔ケアの実施や、後任の歯科との連携が欠かせないことは周知のとおりです。その訪問での処置を円滑に行うためには、そもそも適切なインプラント治療が行われていることが前提で、それが満たされている症例では長期間にわたり患者さんのQOLの維持に貢献することが、多くの文献からも知られています。しかしながらその逆に、不適切なインプラント治療により困っている患者さんが多く存在することも耳にします。初診来院時から、その患者さんと長くお付き合いすることを考え、患者さんにとって有益な治療になるよう最善を尽くすことが歯科医療従事者の務めであり、歯科衛生士は、その一端を担う役割が期待されています。そのためには何をすべきかを日々の診療で真摯に向き合っていくことが求められます。

●参考文献
1. 平成28年歯科疾患実態調査
2. 日本口腔インプラント学会発行 インプラント治療指針2020

山口 千緒里（やまぐち ちおり）
東京都 プローネマルク・オッセオインテグレイション・センター　歯科衛生士・介護福祉士
略歴・所属団体◎1992年～ プローネマルク・オッセオインテグレイション・センター勤務。現在に至る（2014～2015年 馬見塚デンタルクリニック訪問診療班所属）
日本医療機器学会認定第2種滅菌技士／日本口腔インプラント学会認定インプラント専門歯科衛生士／グローバル医科歯科感染管理研究会