

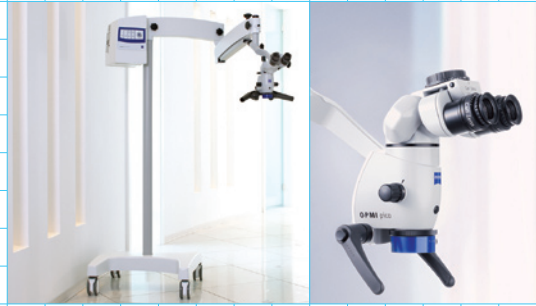CASE PRESENTATION

Dentist

Technician

Hygienist

内視鏡的歯科用顕微鏡テクニック



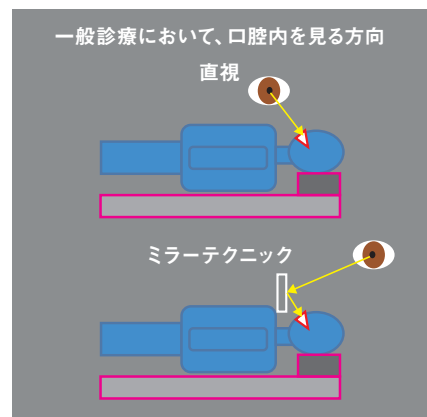
山梨県開業 秋山歯科医院
歯科医師
秋山勝彦

1. はじめに

以前の私は、従来のミラーテクニックを中心とする治療を行っていたが、すべての歯科治療に歯科用顕微鏡を応用するのは、非常に難しく、治療に時間がかかった。歯内療法などは歯科用顕微鏡で問題なく行えるのだが、とくに歯周病治療の応用が難しいと考えていた。ちょうどその時に可動域の大きな顕微鏡「OPMI pico with MORAインターフェイス」(モラーシステムと呼ぶ)が出現した。私はその大きくなった可動域を利用して新たな歯科用顕微鏡のポジショニングを考案した。本来ミラーテクニック中心になる歯科用顕微鏡のポジショニングでは、片手でミラーを持たなければならず不便を感じていた。歯周

病の治療において歯肉を押さながらデブリドメントを行ったり、切開、縫合しなければならぬため、非常に時間がかかり、難しいと考えていた。今回、私が紹介するMicro Endoscopic Techniqueは、ペリオのために開発したテクニックであるが、他の治療にも応用できる。一度習得すれば日常臨床の治療時間の大幅な短縮が期待できる。

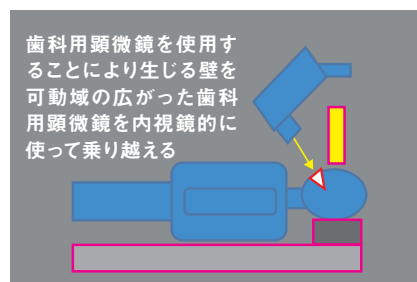
今回、直視とミラーテクニックの治療についてリサーチを行い、治療時間の短縮のみでなく、治療の質という意味でも効果的であることが分かった。最後にMicro Endoscopic Techniqueを応用したケースを紹介する。



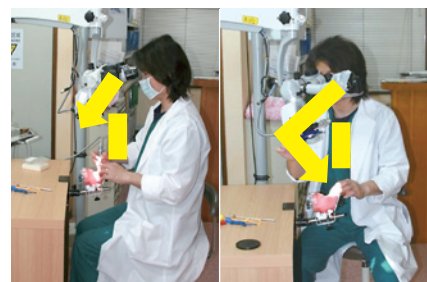1-1 直視が可能な部位は、上・下顎前歯唇側などで、例えば上顎第2大臼歯遠心のように、遠心の辺縁隆線は除去できない障害物であるため、ミラーテクニックでの治療になる。

2. Micro Endoscopic Technique “Akiyama Method”

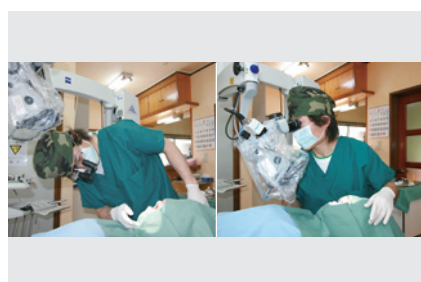一般的に歯科用顕微鏡を利用して治療を行う場合の術者の位置は、12時がスタンダードだと考えられている。新しい歯科用顕微鏡の可動域を利用し、内視鏡的に使うことにより、肉眼治療において今までミラーテクニックが常識と考えられていた部位まで直視下で治療できる割合が増える可能性が高いと考えられる。



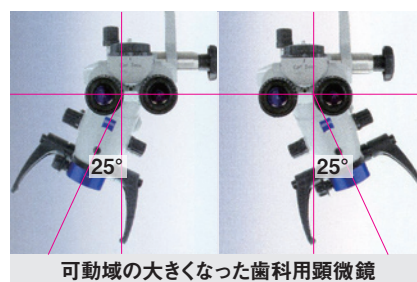
2-1 可動域が大きい歯科用顕微鏡をスムーズに動かすことができた場合、より効率的な治療が可能になると考える。



2-2 左:スタンダードな歯科用顕微鏡のポジショニング。右:Micro Endoscopic Technique Akiyama Method.



2-3 可動域が大きい歯科用顕微鏡「OPMI pico with MORAインターフェイス」ならこのように直視できる可能性がある。



2-4 顕微鏡本体を横方向にそれぞれ25°ずつ振ることができ、しかもその時に接眼レンズの位置が変わらないため、術者の姿勢を一定に保つことができる。



2-5 顕微鏡本体には前後方向にこれだけの可動域がある。顕微鏡本体の前後左右の可動域を利用した場合、より効率的な治療が可能になる。

3. 歯科用顕微鏡を応用した3種類のテクニック

私は、歯科用顕微鏡の応用方法を3種類に分類している。1、上顎ミラーテクニック 2、下顎ミラーテクニック 3、Micro Endoscopic Techniqueである。それぞれの特徴を簡単に説明する。

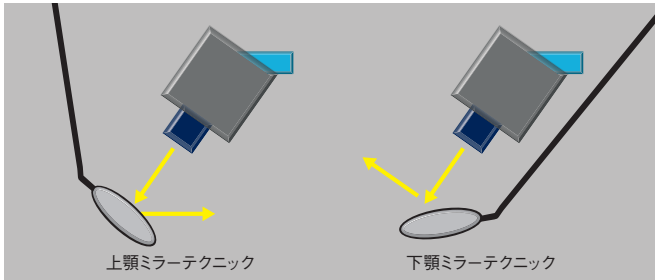
まず1、上顎ミラーテクニックについて、上顎ミラーテクニックで治療する場合であり、顕微鏡のポジショニングは簡単であるが、治療の質は直視に比べると落ち、治療

時間も直視に比べるとかかる。ミラーを片手で持つため複雑な治療にはやや向いていない。

2、下顎ミラーテクニックは、基本的に12時の位置で下顎の歯をミラーテクニックで治療する場合であり、器具の前後の動きが実際のミラー像と逆になるため上顎のミラーテクニックに比べると非常に難しくなり、治療の動きはさらに遅くなり、治療の質

が落ちると予測される。

3、Micro Endoscopic Techniqueとは、歯科用顕微鏡を内視鏡的に応用する方法であり、基本的に直視で治療することを考えた方法である。両手で治療するため器具の動かし方は、片手より速く行うことができ、ミラーテクニックで行うより、高い質の治療が行える。



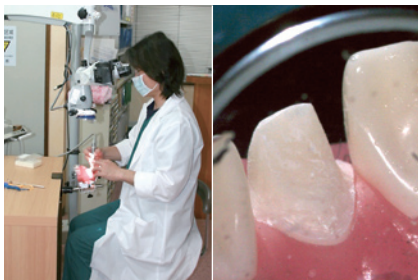3-1 基本的に12時のポジションのミラーテクニックで上顎の治療を行う場合を、上顎ミラーテクニックと私は呼び、実際にはミラーの術野が術者側に向いている場合をいう。同様に下顎の治療をミラーテクニックで行う場合、下顎ミラーテクニックと私は呼び、実際にはミラーの術野が術者側と反対側に向いている場合をいう。

	治療時間	治療の質	ポジショニングの難易度
1. 上顎ミラーテクニック	時間がかかる	質が落ちる	容易 (基本的に12時)
2. 下顎ミラーテクニック	非常に時間がかかる	非常に質が落ちる	容易 (基本的に12時)
3. Micro Endoscopic Technique	時間がかからない	質が高い	非常に難しい (9時から3時)

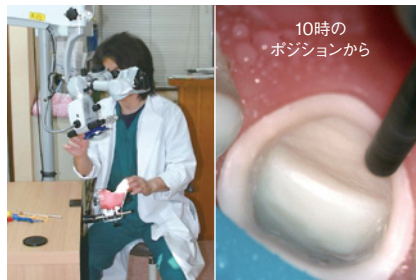3-2 今までは“使っているうちに慣れる”という感じで歯科用顕微鏡の治療方法は語られていた。しかし、歯科用顕微鏡の使用における新しいテクニックが生まれ、今回発表した。この表は私が考案した歯科用顕微鏡の治療ポジションの分類と難易度を具体的に比較したものである。

4. マイクロデンタルリサーチ

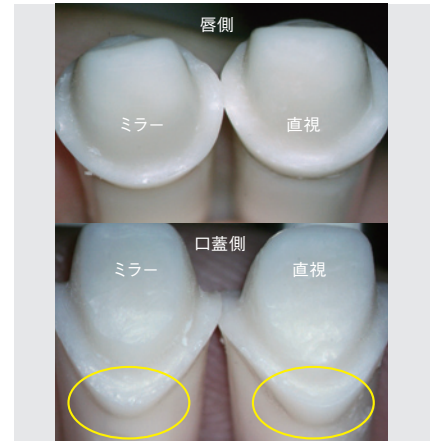リサーチ1●従来のポジション(上顎ミラーテクニック)による歯冠形成と、可動域の大きな歯科用顕微鏡(モラーシステム)を利用したMicro Endoscopic Techniqueにおける歯冠形成の違いを比べる。



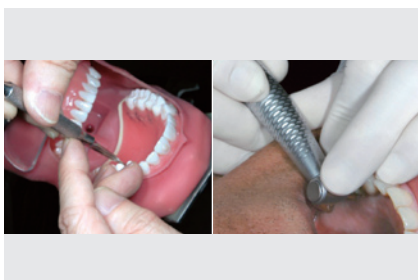
4-1 従来のポジションにおける歯冠形成。12時のポジションで左上1番の形成を行う。形成時間は1,407秒。そのうちミラーテクニックは675秒、48%はミラーテクニックである。



4-2 Micro Endoscopic Technique. 形成時間891秒。そのうち直視は891秒、ミラーテクニックは0秒である。



4-3 上:クオリティーは変わらない。下:明らかに直視のほうがクオリティーが高い。



4-4 片手では、拡大のクオリティーについていけない。両手を使用すると治療の質が向上する。

結果

12時のポジション 23分27秒
直視のポジション 14分51秒
形成の時間、形成の質ともに、可動域の大きな歯科用顕微鏡を利用したMicro Endoscopic Techniqueを利用した新しいポジションのほうが良い結果になった。

考察

モラーシステムを利用した新しいポジションでの診療は、従来のミラーテクニックを中心に行う手術用顕微鏡より、診療時間の短縮につながるだけでなく、治療の質も向上する可能性を示唆していると思われる。

リサーチ2●私が歯科用顕微鏡を用い、Micro Endoscopic Techniqueで行った、メンテナンス時の全顎のスケーリング時間を計測してみる。(30人)

私が顕微鏡下で行う全顎のスケーリング時間

57歳	男性	27本	10分 15秒
25歳	男性	28本	11分 21秒
39歳	女性	27本	11分 54秒

39歳	女性	29本	9分 55秒
36歳	男性	27本	11分 57秒

30人 平均歯数=25.6本
顕微鏡利用しての
スケーリング時間の平均=10分32秒

結果

歯科用顕微鏡を用いたメンテナンス時の30人のスケーリングに要する時間は、平均で10分32秒であった。

考察

可動域が大きくなった歯科用顕微鏡の、新しいポジションでの患者のメンテナンスが裸眼やルーペに比べ質が高いことは当然であるが、その治療時間に関してはまったく変わらない可能性を示唆している。Micro Endoscopic Techniqueは非常に効果的な歯科用顕微鏡のテクニックといえる。

4-5

私が顕微鏡下で行う全顎のスケーリング時間。

リサーチ3●10日間の私の普段の歯科用顕微鏡を利用した治療において、ミラーテクニックと直視の実際の診療時間の割合を計測した。

結果

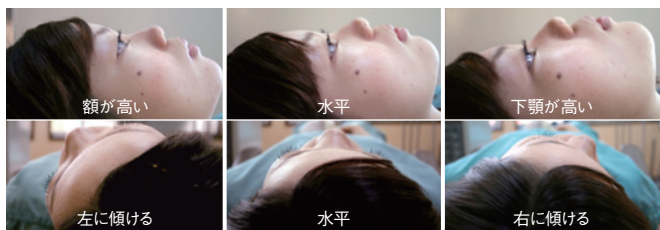直視 144,838秒 98%
ミラーテクニック 3,150秒 2%
合計 147,988秒
時間の割合でみると、1時間のうち72秒がミラーテクニックであり、残りは直視であった。ちなみに10時間の顕微鏡治療のうちで12分がミラーテクニックである。

考察

自分でも驚いている、70%が直視と講演ではお話ししているが、私は普段98%直視で治療していた。直視は両手を使用できるので診療の質が向上し、また時間の短縮になる。

5. 可動域が大きくなった歯科用顕微鏡のポジショニング

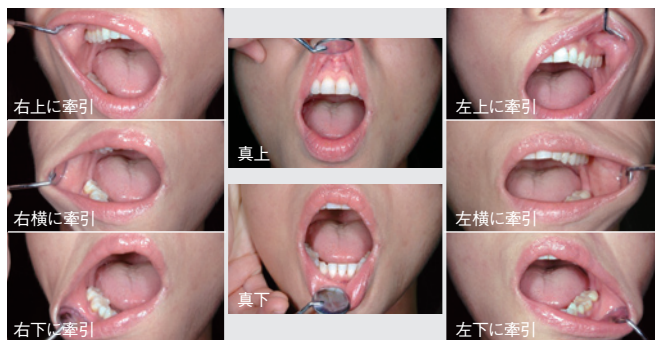ポジショニングには、患者と術者両方のポジショニングと可動域を利用したものであり、患者と術者のポジショニングを中心に以下の点についてお話しする。



5-1

患者のポジショニング

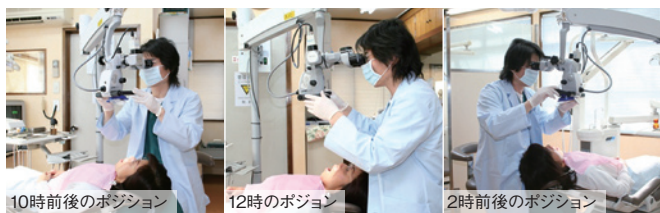顔面の上下左右的なポジションは、下のスライドのように額側が高いポジションと水平、下顎が高いポジションがある。横方向には右に顔を傾ける、水平、左に頭を傾けるポジショニングがある。



5-2

口唇などの障害物に対する牽引

口角に関しても引っ張る方向が8方向ある。



5-3

術者の治療のための位置

術者の治療のための位置。術者のポジションについては基本的には患者の10時前後の位置と12時と2時前後（助手がいるため難しい場合もある）にわかる。

**可動域が大きくなった
歯科用顕微鏡の新しいポジショニングの基本**

- 患者のポジショニング
- 口唇などの障害物に対する牽引
- 術者の治療のための位置
- 歯面に対する、手術用顕微鏡の考え方

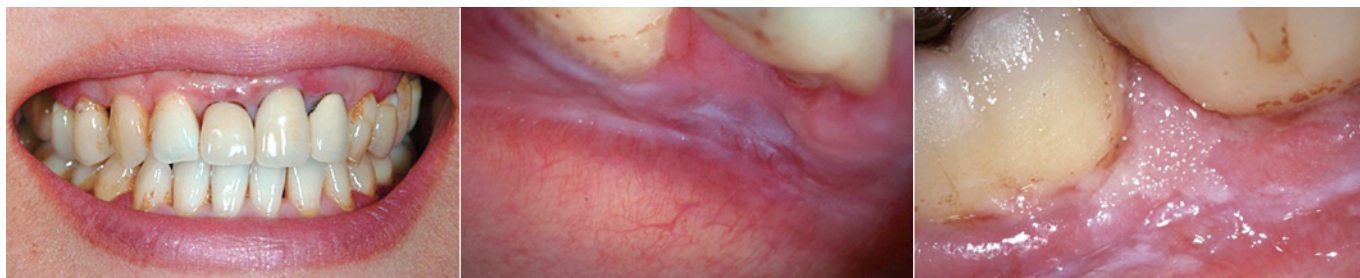6. ケースプレゼンテーション

39歳、女性。主訴は「歯の間に隙間があって恥ずかしくて、笑えない」とのこと。20年くらい、思いきり笑ったことがないので、死ぬ前に1度でいいから、きれいな笑顔で笑いたい。いつも口の中で血が出ている

ので人前では、歯を見せられない。

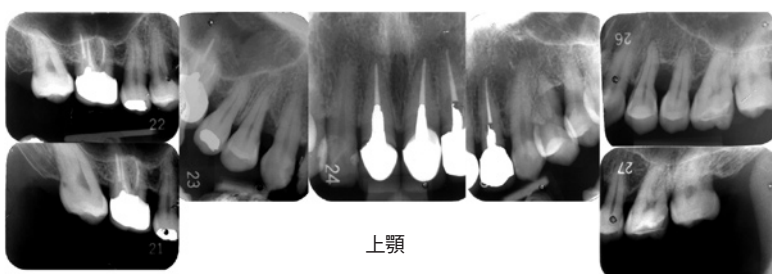
患者の歯肉は扁平苔癬に罹患しており、そのうえで歯周病にも罹患している。この患者の歯周病の治療は再生療法が行われたが、そのすべてのアプローチは歯肉溝内

からのアプローチで行われた、扁平苔癬の歯肉を傷つけることなく、再生療法を行った。再生療法後、歯肉の扁平苔癬が消失したので前歯のガムラインをそろえ補綴した。

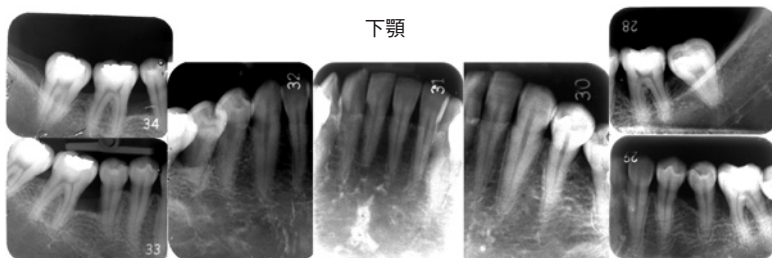


6-1 扁平苔癬を傷つけることなく歯肉溝内から感染をとり、再生療法を行う予定であるが、この治療を肉眼やルーペ、従来のミラーテクニック中心の歯科用顕微鏡で行うことは難しいと考える。

●●●●●●●●●● B ●●●●●●●●●●													
433	344	533	468	433	333	323	333	465	334	359	865	543	335
17	16	15	14	13	12	11	21	22	23	24	25	26	27
444	344	555	447	433	333	333	333	333	333	347	654	533	335
●●●●●●●●●● P ●●●●●●●●●●													
Probing depth (Bleeding point) ● 2006. 5. 17													

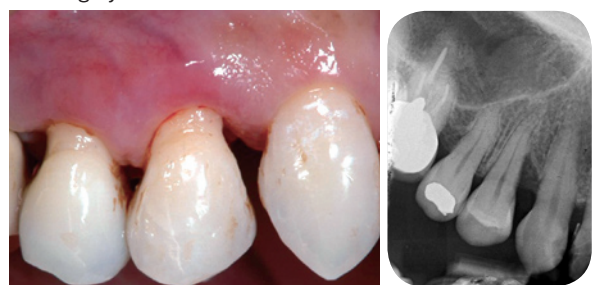

●●●●●●●●●● L ●●●●●●●●●●													
434	345	543	333	323	333	333	323	323	323	433	543	544	334
47	46	45	44	43	42	41	31	32	33	34	35	36	37
434	335	533	433	333	333	333	322	223	223	334	543	544	434
●●●●●●●●●● B ●●●●●●●●●●													
Probing depth (Bleeding point) ● 2006. 5. 17													

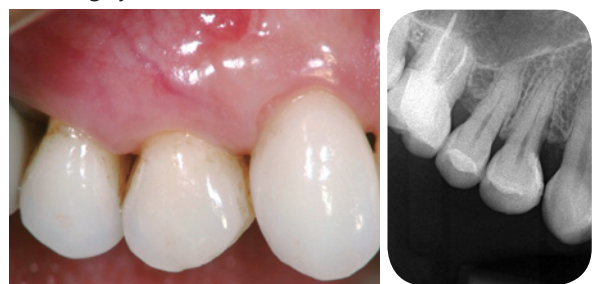

6-2 ほとんどの部位から出血がある。患者の主訴の1つである右上4番の近心の隙間、右上4番の近心のポケットは8mmあり、重度の歯周病に罹患している部位の隙間をなくすことは非常に難しいと考えられる。もう1つの主訴である左の4番と5番の隙間、左4番は9mm、左上5番は8mmのポケットが存在し重度の歯周病に罹患している部位の隙間をなくすことも非常に困難である。

Pre Surgery

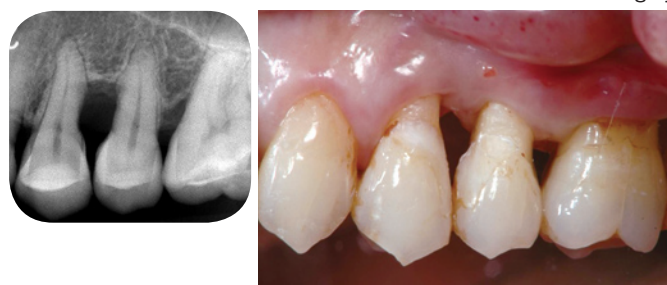

Post Surgery

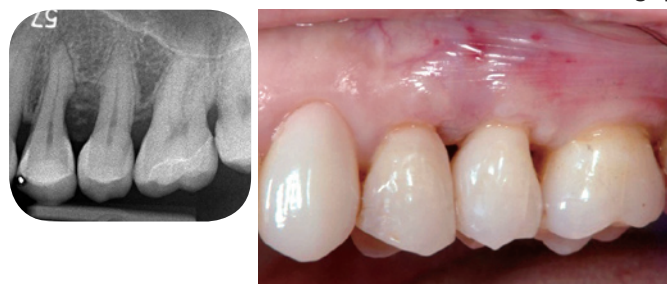

6-3 主訴の1つである右上3番と4番の間のパピラは再建されている。

Pre Surgery



Post Surgery

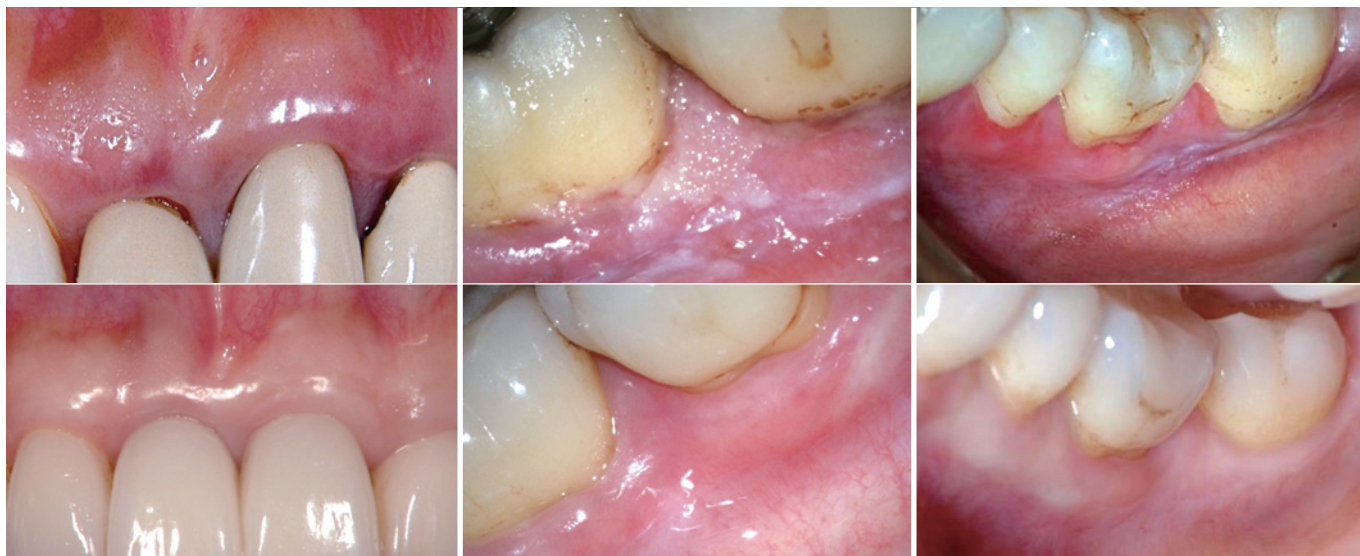

6-4 主訴の1つである左上4,5,6番の間の隙間は、改善されている。

前歯部

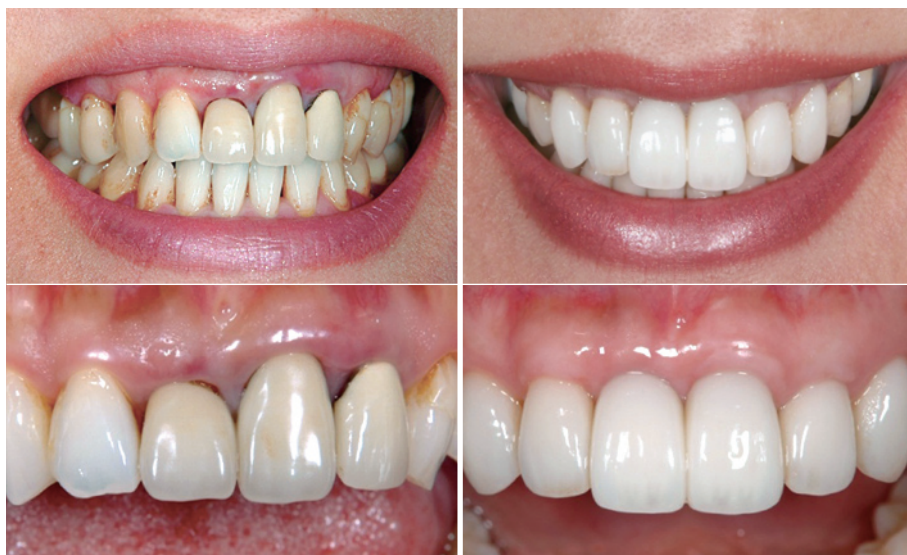右下臼歯部

左下臼歯部



6-5

扁平苔癬を傷つけることなく歯肉溝から感染を除去し、再生療法を行った結果、扁平苔癬は完全に消失した。今後も慎重に経過観察を行う予定である。従来の方法ではこの患者の手術を行うのは非常に困難だと考える、Micro Endoscopic Techniqueにより可能になった治療だと考えている。



6-6

患者の願いはかなえられたのではないかと。患者は自分の人生が私の治療で変わったと喜んでいいる。

7. まとめ

私は以前メーカー所属のプロのアスリートとして試合に出ていたことがある。プロスポーツの世界では、革新的なテクニックが出現すると、今までの常識は一気に過去の世界に追いやられることを見てきた。今回私が考えたMicro Endoscopic Techniqueは、まさに今までの歯科用顕微鏡の治療の常識を変えようと考えている。しかし、従来のテクニックとは異なり習得するのに時間を要する。バットがあるから自分がイチロー選手になれるわけではない。歯科用顕微鏡のポジショニングも確かなテクニックを習得し、何年もトレーニ

ングして、はじめて使いこなせるのである。我々はプロの歯科医師であるなら、我々の幸せは患者の幸せの向こう側にあり、患者の人生を良い方に変えてあげられるくらいのテクニックが必要である。患者に心から感謝される治療が日常的に行えれば、いずれ日本の子供たちの憧れが、歯科医師となるかもしれない。

私は歯科用顕微鏡用の器具の正しい把持の仕方、正しい縫合の仕方を何万回も練習してきた。そこまで練習すると意識下にありながら、無意識にできる領域に到達する。イチロー選手がボールを打つ時には、

意識下の無意識の領域で打っているはずであり、すべて意識下でボールを打とうとしたら、とても間に合わない。そのために毎日練習しているのである。

Micro Endoscopic Techniqueのポジショニングを意識下の無意識の領域で操作できるまでには最低でも2年はかかると考えているが、もしそのポジショニングを習得したら、私の感覚だと歯科用顕微鏡だからといって治療に時間がかかることはなく、確実に精度の高い治療が行えると確信している。