Dentist　Technician　Hygienist

ハンドインスツルメンテーションテクニックの限界に挑む
―基本はスケーラーの理解とその管理―

広島県 フリーランス
歯科衛生士
上間京子

はじめに

歯科衛生士が歯周治療を行う場合、その役割のほとんどが「炎症のコントロール」となります。炎症のコントロールは、シンプルに歯肉縁上と縁下のコントロールに分けて考えますが、歯肉縁下のコントロールはバイオフイルムの破壊をいかに行うか、そして細菌の温床となる縁下歯石を確実に除去できるか…それによって成否が決まると言っても過言ではないと思います。

現在、私はフリーランスの歯科衛生士として数々の医院に関わり、その診療の現場を見ているとハンドインスツルメンテーションテクニックについて「ここはこうしないといけないのに…」と感じることがしばしばあります。そして、テクニックだけではなく“スケーラーという道具”を熟知し、使いやすいよう管理するということの重要さについてももっと考えてほしいと感じるのです。歯周治療を土台としない“予防”はありえないとすれば、歯科衛生士の技術レベルを上げていくことは日本人の予防レベルが上がっていくことに正比例するとさえ思えます。

昨今は超音波スケーラーのチップもさまざまなものが研究開発され臨床において必要不可欠な道具となってきていますが、“道具は使いよう”であってハンドインスツルメンテーションテクニックは予防を行う歯科衛生士には必須の技術であると考えています。

奇しくも私は十数年前、日本での発売当時からアメリカンイーグル社のイーグルライトの大愛用者です。このスケーラーの基本的な知識と管理、そしてハンドインスツルメンテーションテクニックの限界に挑む私の症例を見ていただきたいと思います。

●アメリカンイーグルの臨床的に気に入っているところ

1. スケーラーの形態が良い

「私は、グレーシーキュレット(G)とグレーシーアクセス(GA)の#11-12、#13-14の4種類しか使いません」と言えるくらい使いやすい形態をしている。

他にもディープポケットやグレーシーアクセスなど形態は豊富である。

グレーシーキュレット(G)

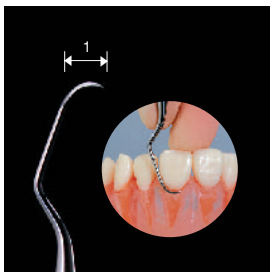

ブレード、シャンクの形態が良く、とても使いやすい。たいへん気に入っている。

グレーシーアクセス(GA)

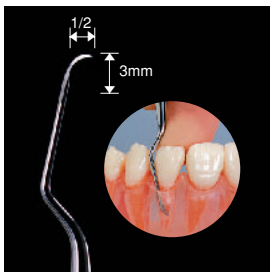

Gタイプよりブレードが半分で、第一シャンクが3mm長く、5mm以上の深いポケットや狭い根面、根分岐部に非常に適している。狭い部分には、とても使いやすい。

2. グリップ形態、重さも3種類と豊富

術者の使いやすさや、疲れにくさなどを考慮し、ステンレスの太さでS形態、L形態とプラスチック製のイーグルライト(X形態)のバリエーションがある。また、新製品のイーグルライトカラーハンドルは、形態別にハンドル部が7色に色分けされており、識別が容易になった。

製品形態		グリップ		重量
		素材	太さ	
X形態		プラスチック	9.5mm	13g
L形態		ステンレス	7.9mm	21g
S形態		ステンレス	6.3mm	16g

イーグルライト(X形態)は、グリップの太さ、重さ、持ちやすさ(グリップのキザミ)が非常にバランス良くできている。カッティングエッジが歯石を除去する感触がよく伝わってくるので安心感がある。私はX形態が気に入っているので、SとL形態はあまり使用していない。

3. 切れ味も抜群です

根面へ当たる感じも軽くて、患者さんへも不快感が少ないと思う。ロックウェル硬さが58前後で適度であり、ある程度シャープニングしても粘りがあり折れ難い。使いやすい設計になっている。

とにかくよく切れる。切れ味が持続する。

●インスツルメントを使いこなすための基本



1 使用後のスケーラーは水に浸けておく。この医院では、たびたび水がオーバーフローするように手洗い用シンクに置いてある。これで血液など感染物質はほとんど洗い流されてしまう。

2 私のスケーラー。カセットに入れてパックするのが理想的な保管方法。



3 私の手。上手なインスツルメンテーションの基本の基、それは正しくスケーラーを持つこと。

4 間違ったシャープニングによるスケーラーの変形（右）。これでは歯石は取れないし、スケーラーの寿命も短い。

5 私のお気に入りの一品。ステンレスの素材と硬度、形態、ハンドルの素材と重量は大切な選択基準。歯科衛生士は道具を使う技術職、道具へのこだわりは当然のこと。



6 私のスケーラー。左が新品、右はシャープニングして使用中のもの。スケーラーは正しく研いで使えば最後まで良く切れて長持ちする。

7 JOKANスクールの研修風景。医院を貸し切って5人という少人数で手を取り足を取り教える。

8 マネキン実習もチェアーを使う。院内においても先輩歯科衛生士による新人教育は、このような形で行える体制を考えて欲しい。

9 バック、サイド、フロント、ポジショニングは体で覚える。

予防はカリエス・ペリオ・咬合と三大疾患を見極めることから始まりますが、あえて厳しい言い方をすれば歯科衛生士は、ハンドインスツルメンテーションテクニックができてこそ歯科衛生士と呼べると私は思っています。歯科衛生士は職人、技術職です。道具を知り、使いこなし、手入れができる。そのことに大きなこだわりを持って欲しいと思っています。

●症例を通して考える

患者は59歳の女性です。昨年（平成17年）1月に右下4番の自発痛と動揺、全歯に“浮いたような”違和感を訴えて来院しました。特記すべき既往症、生活習慣病、喫煙歴もありません。

下の口腔内写真が初診時撮影のものです。精査の結果、BOP率65%、全歯動揺、いたるところから排膿し、6〜12mmの深いポケットを形成していました。

患者は若い頃から、「歯茎の調子が悪く、体調や季節により繰り返し歯茎が腫れていたが、怖くて歯科医院の受診ができなかった。今回思い切って受診した。」と胸の内を話してくれました。歯科治療に対する恐怖心が強く、抜きたくない、外科手術もしたくないとのことで、歯周病の状態をしっかり説明後、コンプライアンスが得られたので麻酔下でのSRPを6分の1ブロックずつ行いました。多くの歯周病患者にSRPを行ってきた私ですが、かつて経験のないほど硬い多量の縁下歯石が付着していました。途中で一度だけ超音波スケーラーを使用しましたが、患者の苦痛と除石の効率を考えるとやはりハンドインツスルメンテーションで行うことにしました。

初診時のデジタルX線写真と口腔内写真（平成17年1月19日）

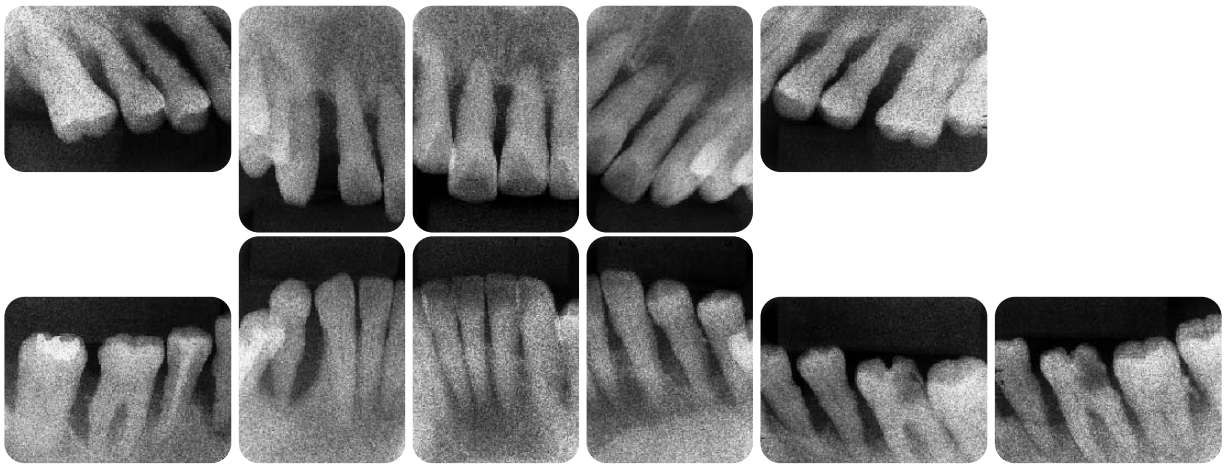

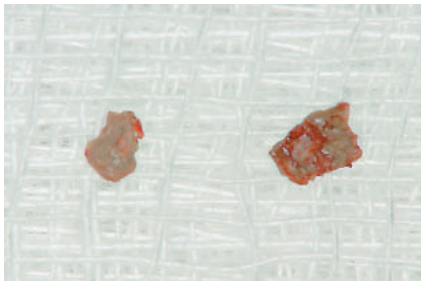

10 除去した歯石。ピンセットでつまめる程大きくて硬い歯石が付着していた。必ず患者にも見てもらう。

11 動揺が大きく痛みがあって噛めないために、患者の希望により抜歯した左上7番。根尖までびっしりと歯石が付着していた。

平成18年5月9日の口腔内写真

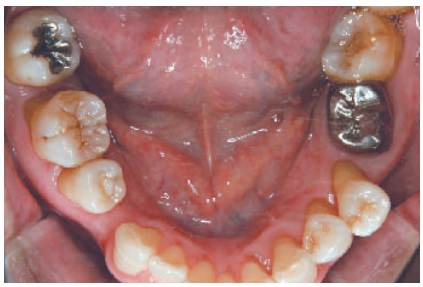

精密検査票

H 17 年 1 月19 日

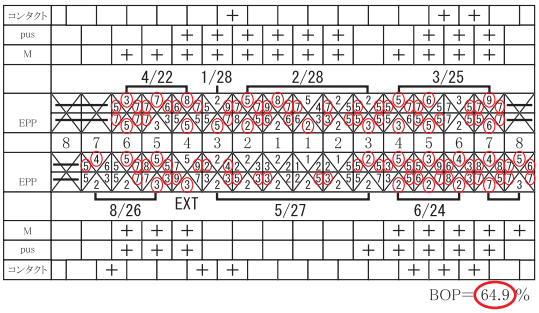

H 18 年 5 月 9 日

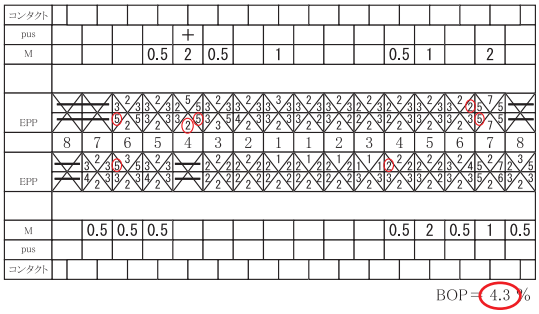

現在は主訴であった“浮いたような”違和感はなくなり、排膿する歯牙もありません。月一回のメインテナンスに通ってもらいながら様子をみています。今後のことは、口腔内の経過観察と患者の気持ちを一番に考慮しつつ、外科処置、歯周補綴などの積極的な治療を視野に、担当歯科医師と検討しています。今回は重症化したハードな症例をご紹介しましたが、まさに“道具は使いよう”であって必要な部位に必要な道具を使うことが重要です。縁下歯石が除去できていないアンダートリートメント、必要もないのにガリガリと根面を削るオーバートリートメントにも気をつけなければいけません。歯科衛生士は技術職としての誇りを持って研鑽を続けて欲しいと思います。