

シリコン印象材を用いた簡便な無歯顎機能印象 —ワンステップ・ボーダーモルディング・テクニック—

東京医科歯科大学大学院 摂食機能評価学分野 教授
早川 巖



エクザデンチャー・ボーダータイプ

エクザデンチャー

はじめに

総義歯治療において、機能時に十分活躍できる義歯を作製するには、個人トレーを用いた機能的な辺縁形成が必須となります。一般には、辺縁形成材としてモデリング・コンパウンドが用いられていますが、モデリングは操作が複雑で、扱いに慣れるにはかなりの訓練が必要と思われます。また、治療時間が長くなり、総義歯患者の多くが老人であることを考えると、大変な肉体的負担を負わせることになります。

ここで紹介しますワンステップ・ボーダーモルディング・テクニック(一回辺縁形成法)は、米国では臨床教育、一般の臨床医によって広く行われている印象法です。十数年前になりますが、当時ポリサルファイドラバー印象材を用いて米国の臨床教育で行われているのを目にし、シリコンを用いればもっと簡便に行えるのではないかと考えから、新しいタイプのシリコン印象材の研究、試作を始めました。

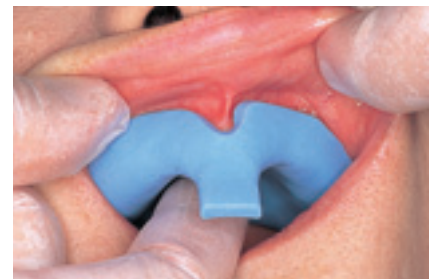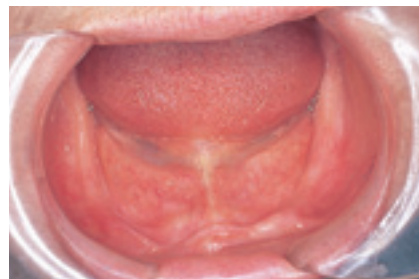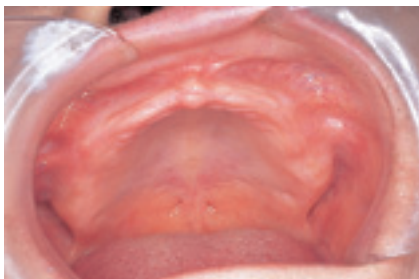6年前に、機能運動を記録できる粘稠度を有するトレータイプと流れの良い仕上げ印象材を製品化し、シリコン印象材を用いたワンステップ・ボーダーモルディング・テクニックをスタートさせました。今回、専用の辺縁形成材エクザデンチャー・ボーダータイプの完成でほぼ目標が達成されたと考えています。

辺縁形成材(エクザデンチャー・ボーダータイプ)は機能運動を適切に記録できる腰のある材料で、必要な時間、一様な可塑状態を保つことができるように設計されているので、全周を同時に同じ条件下で機能的辺縁形成を行うことが可能です。カートリッジ方式が使用されているので、印象材をミキシング・チップ先端からトレー辺縁にそって均一に、短時間で盛り上げることができ、さらにすべての辺縁を同時に形成することができるので、治療時間が大幅に短縮できます。硬化後の弾性を

低く抑えてあるので、形成された辺縁の削除、不足部位への追加も可能です。仕上げ印象材(エクザデンチャー)は酸化亜鉛ユージノール・ペーストのように流れが良いので、すでに形成されている辺縁の形態を損なわず、かつ粘膜面の精密な印象が可能となります。また、口腔粘膜への刺激が少ない材料なので、患者の苦痛も軽減できます。

これらの新しいシリコン印象材を用いた一連の印象術式では、辺縁の最終決定は術者の手を離れて粘膜に聞くといいこととなりますが、操作はさほど難しいものでなく、ある程度満足のいく印象採得を可能にする方法です。とくに、初心者や総義歯の印象採得を苦手としている人にとって、とっつきやすい材料、術式であると思われます。今後、大学の臨床教育、さらには一般の臨床の場で広く使用されることを願っています。

1. 辺縁形成と仕上げ印象

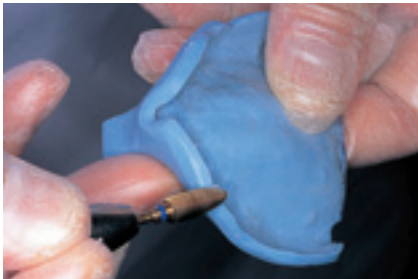


1
1

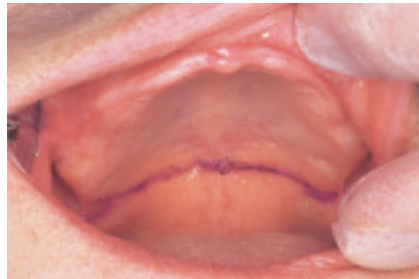既製トレーを用いた予備印象は、義歯床外形線設定に必要な解剖学的ランドマークがすべて含まれるように採る。上顎では、vibrating line (ah-line)、hamular notch (鉤切痕)、下顎では、外形線、顎舌骨筋線、臼後隆起などを逃すことはできない。

1
3

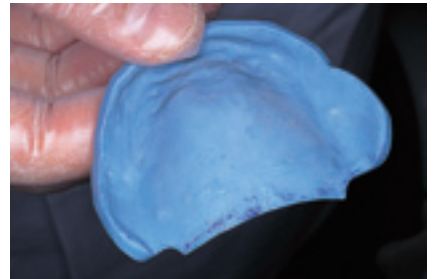トレー辺縁の長さをチェックする。口腔前庭をのぞいてみて、見える深さより2~3mm程度短くなるようにトレーを修整する。



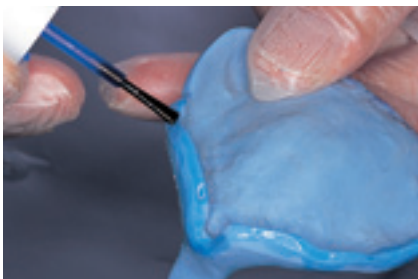
1
4 トレーの辺縁部は、シリコン印象材が盛りやすく、かつその接着を強くするために軽く斜面を付与する。辺縁内面もわずかに斜めに削っておく。



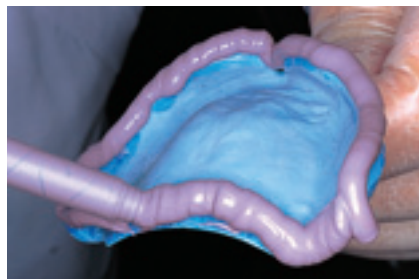1
5 口蓋部後縁はah-lineを目安に修整する。Ahと発音させて、可動部位と不動部位の境界に沿って皮膚鉛筆で印を付ける。



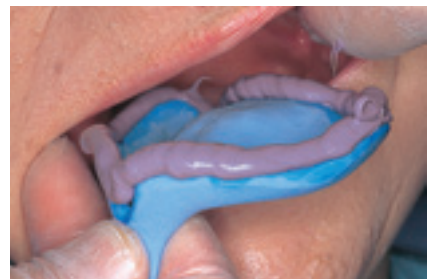1
6 トレーを挿入して圧接すると、口蓋粘膜上にマークされたah-lineがトレーの内面に転写される。トレー後縁はah-lineの2~3mm後方とする。



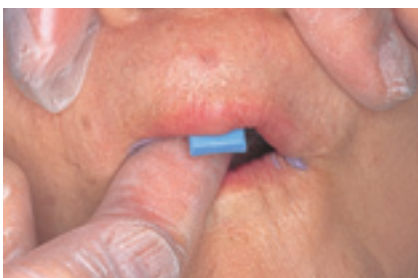1
7 トレー辺縁部にシリコン印象材用接着剤を塗布し、乾燥させる。上顎後縁部ではトレー内面にも塗布する。



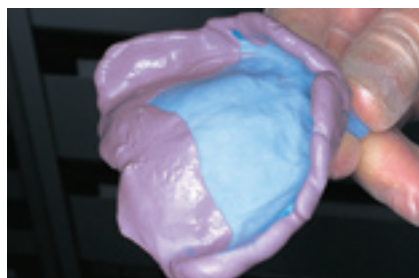1
8 トレー辺縁に沿って、ミキシング・チップから押し出されるエクザデンチャー・ボーダータイプが同じ幅になるよう盛り上げてゆく。後縁部では内面(口蓋後縁封鎖域)に盛り上げる。



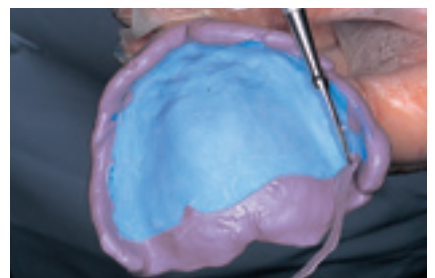
1
9 盛り上げた印象材が衝突してずり落ちないように、口角部を引っ張り、トレーを回転させながら定位置に挿入する。

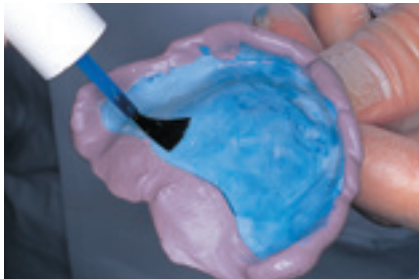


1
10 指を吸わせる、口をとがらせるなどの運動を患者に指示すると同時に、術者の手指で頬を外側から軽くマッサージして辺縁形成を助ける。

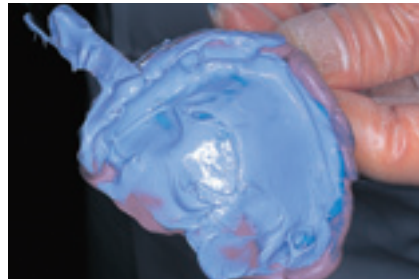

1
11 1
12 トレーを外し、辺縁部を点検する。厚すぎる部位があれば小刀で削除、修整する。不足部位には、ボーダータイプを少量練って追加し、再度辺縁形成を行う。トレー内面に流れ出た印象材を除去し、トレー内面へと移行的にする。

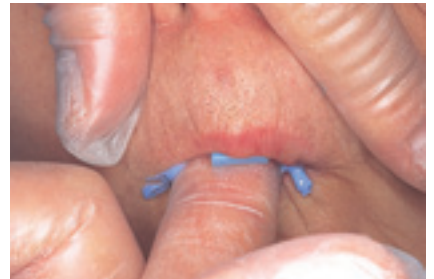



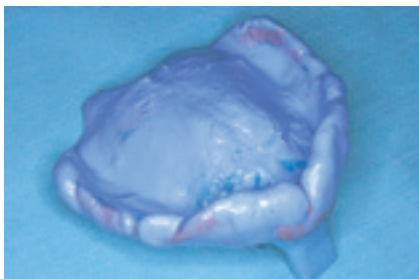
1
13 トレー内面に接着剤を塗布し、乾燥させる。



1
14 仕上げ印象材エクザデンチャーを練和し、トレー内面に盛る。あまり盛り過ぎると、余剰印象材が辺縁部にたまり、辺縁を厚くしてしまう。



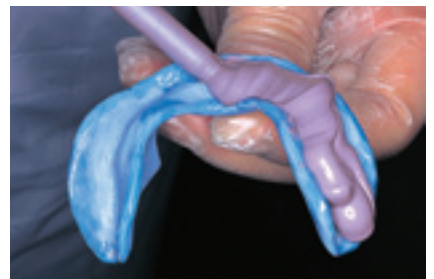
1
15 トレーを定位置へ運び、口をとがらせるなどの運動を指示する。同時に、頬を軽くマッサージして余剰印象材の流出を助ける。



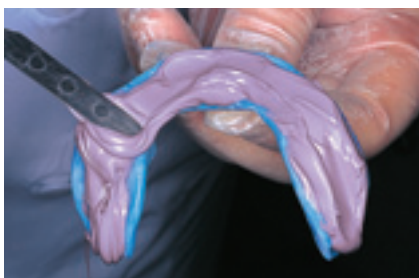1
16 完成した印象の辺縁部はスムーズで丸く、すべての小帯が鮮明に記録されている。



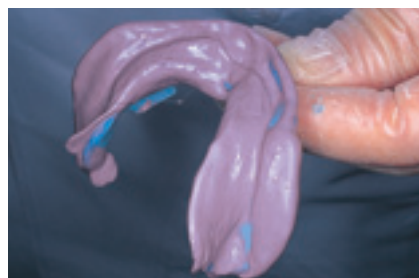1
17 トレー辺縁の長さをチェック、修整した後、辺縁部全周に接着剤を塗布する。



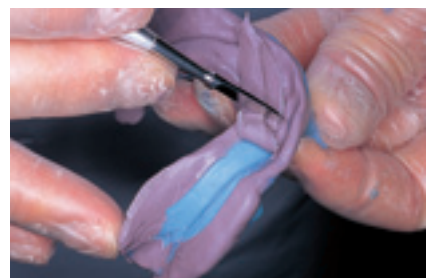1
18 下顎では、エクザデンチャー・ボーダータイプをトレー内面全体に盛る。顎堤の状態がよい症例では、上顎のように辺縁部だけに盛って辺縁形成を行ってもよい。



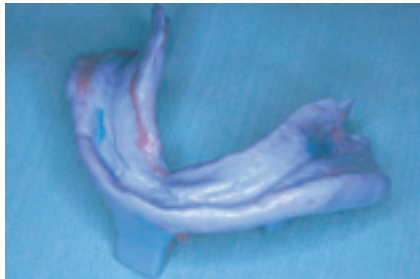
1
19 セメントスパチュラを用いて、全体に薄く均一に延ばす。印象材が多過ぎると、辺縁が厚く伸びてしまう。



1
20 辺縁形成の終了した下顎。形成された辺縁は連続性があり、丸味がある。



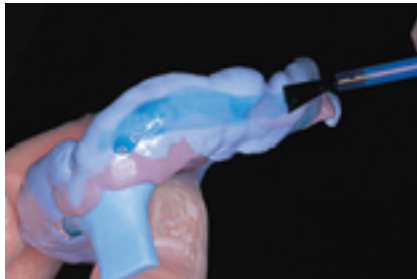1
21 形成された辺縁部を残し、トレー内面を覆っているボーダータイプを鋭利なナイフで除去する。接着剤を塗布し、エクザデンチャーで仕上げる。



1 完成した下顎印象。

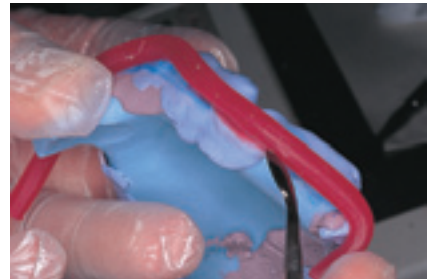
1
22

2. 印象をボクシングするに際して

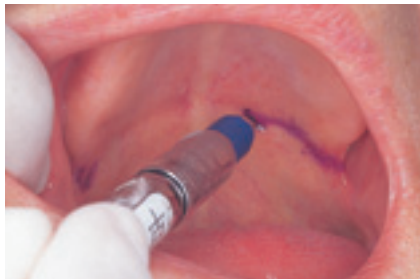

2 印象の周囲にビーディング・ワックスを巻き付ける際、そのままではシリコーンに付着しない。付着部位に沿ってシリコーン印象材用接着剤を塗布し、乾燥後、ビーディング・ワックスを巻き付けてワックスで焼き付ける。

2
1 2
2

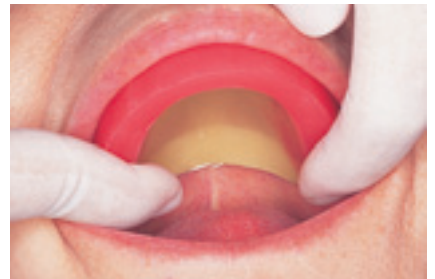
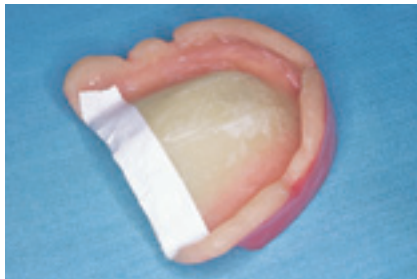
3. ah-lineの転写



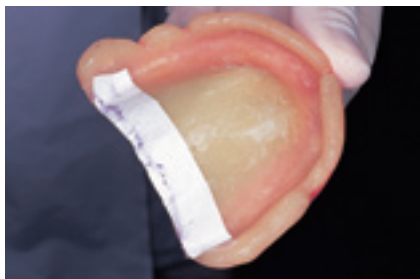3 シリコーン印象材で仕上げ印象をする場合、インプレッションペーストのように、皮膚鉛筆でマークしたah-lineを印象面に転写できない。咬合採得時に、絆創膏を咬合床後縁部に貼ることで、正確に転写できる。

3
1 3
2



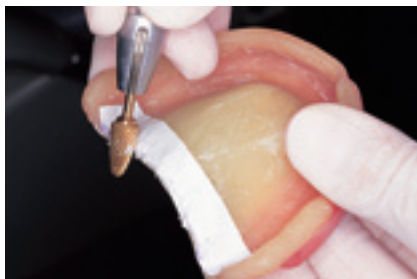3 咬合床を挿入し、両側臼歯部蟻堤を顎堤に向かって強く押す。

3
3



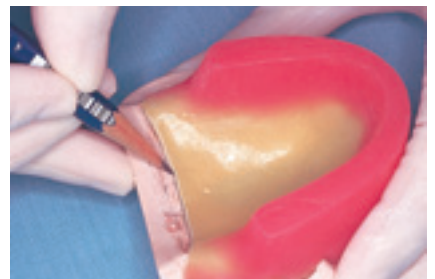
3 皮膚鉛筆で口蓋粘膜面上にマークされたah-lineが咬合床に貼られた絆創膏の表面に転写される。

3
4



3 転写されたah-lineに沿ってカーバイドバーを用いて咬合床を削除する。

3
5



3 咬合床を模型に戻し、設定された床後縁を模型上に記入する。

3
6